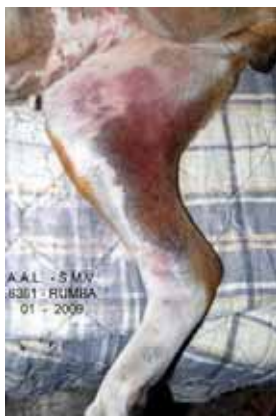

## Metástasis ósea de tumor de tejidos blandos

**Loís, Angel Augusto**

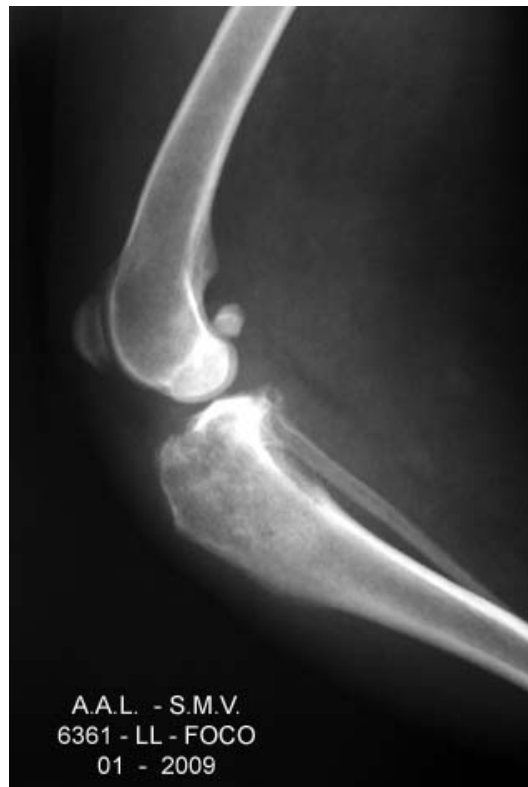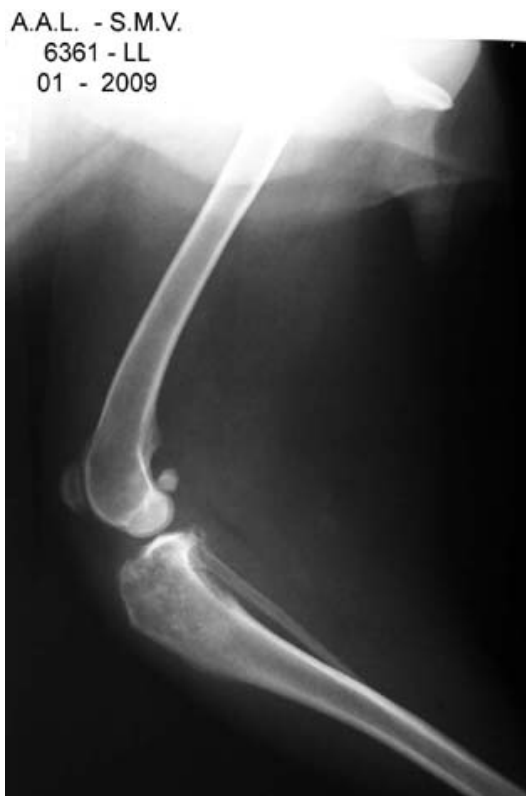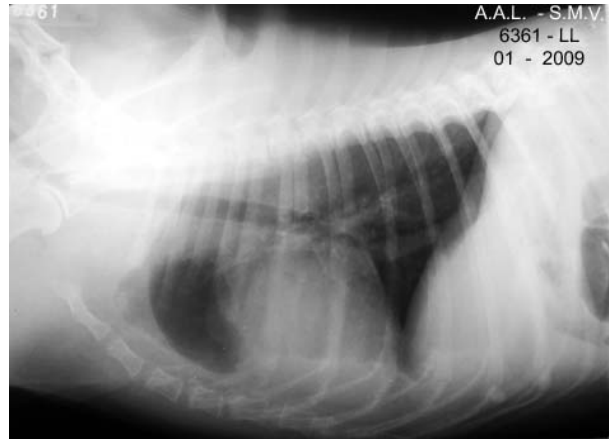
Dr. Médico Veterinario. Avellaneda 295 - 1602 - Florida - Buenos Aires. 54-011-4791-7167 - 15-5507-3455. [dr\\_lois@arnet.com.ar](mailto:dr_lois@arnet.com.ar)

Dr. Del Retiro - INFORME RADIOLOGICO No. 6361: Canino, Boxer, H, 9 años, Rumba - Estudio solicitado: MPD LL – Torax LL



La paciente fué intervenida meses atrás de tumores mamarios. Es derivada por presentar, de un tiempo a ésta parte, decaimiento y edema del miembro posterior derecho que no

ha cedido a los tratamientos convencionales. No se le realizaron estudios de tórax previos a la intervención.



### **Diagnóstico / Hallazgos Radiológicos:**

No se observa evidencia actual de metástasis pulmonar. En la región media-posterior supra esternal se observa imagen de masa compatible en primer instancia con depósito graso.

La epífisis proximal tibial presenta destrucción (apolillado) de la estructura ósea cortical y articular. No existe aparentemente compromiso peroneo ni reacción periosteal manifiesta.

El diagnóstico presuntivo sería neoplasia primaria o eventualmente metástasis ósea de tumor de tejidos blandos.

#### **REDVET: 2009 Vol. 10, Nº3**

Este **Caso Clínico en imágenes** (Referencia 030909\_REDDET) que reproducimos en REDDET fue presentado de L\_CONS del Foro de Veterinaria.org <http://www.veterinaria.org> el 31.01.09.

Está disponible en <http://www.veterinaria.org/revistas/redvet/n030309.html> concretamente en <http://www.veterinaria.org/revistas/redvet/n030309/030909.pdf>

REDDET® Revista Electrónica de Veterinaria está editada por Veterinaria Organización®. Se autoriza la difusión y reenvío siempre que enlace con Veterinaria.org® <http://www.veterinaria.org> y con REDDET® - <http://www.veterinaria.org/revistas/redvet> - <http://revista.veterinaria.org>