

## Pododermatitis Plasmacítica Felina. Caso clínico

**Roberto Porto Mata\*, Carlos Vich\*\***

\*Serveis, urgencies y referencias veterinaries. Barcelona. España.

<http://www.veterinaria.org/revistas/redvet/portomata>

\*\*Diplomado ESAVS en Dermatología

<http://www.veterinaria.org/revistas/redvet/carlosvich>



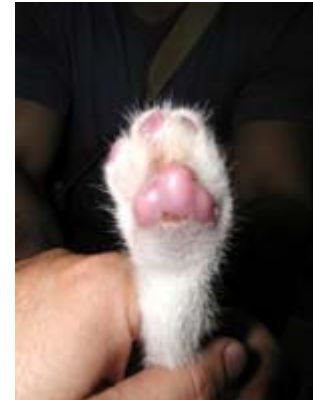**Palabras clave:** pododermatitis Plasmacitica almohadillas plantares, felina

### **INTRODUCCION**

La pododermatitis plasmacitica felina es una rara enfermedad cutánea que afecta a las almohadillas plantares de los gatos. Su etiopatogenesis es desconocida, pero se sospecha un origen autoinmune. En algunos casos se acompaña de estomatitis plasmacitica, amiloidosis renal o glomerulonefritis inmunomediada.

### **CASO CLÍNICO**

Recibimos en el hospital un gatito de nombre Simba de 2 meses de edad que en las últimas 24 horas presentaba un comportamiento extraño sin motivo aparente. Se mostraba muy inquieto, vocalizaba continuamente, había perdido el apetito y levantaba de manera continua y alternativa ambas extremidades anteriores.



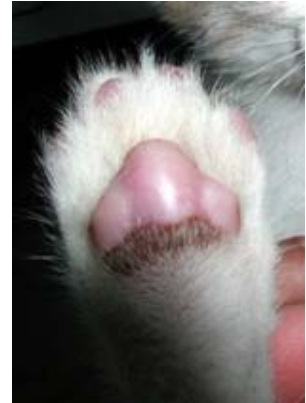A la exploración física el estado corporal era correcto, presentaba 39,2<sup>o</sup>c de T<sup>a</sup>, 225 pulsaciones y 80 respiraciones. En la boca no se observan alteraciones. Estaba muy inquieto y efectivamente presentaba movimiento continuo de las extremidades anteriores como si la mesa de exploración estuviera caliente y se quemase las patitas: **ver vídeo** en <http://www.veterinaria.org/revistas/redvet/n020205/020526pododermatitis.mpg>

Se realizó examen neurológico del paciente pero los pares craneales como los reflejos espinales eran normales. Sin embargo, las almohadillas plantares de las 4 extremidades estaban muy engrosadas, presentaban un color violáceo-rosado, tenían consistencia pulposa y dolorosas a la palpación. No se observaban úlceras ni heridas. (ver fotos)

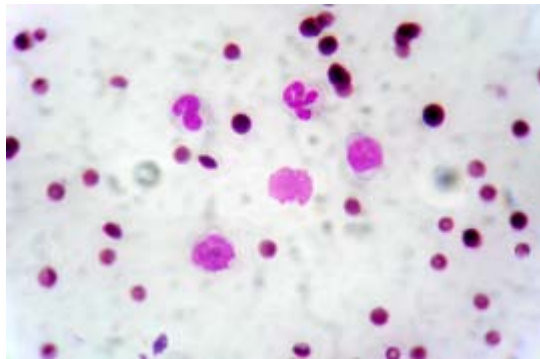
Los diagnósticos diferenciales incluían infección, tumor, granuloma eosinofílico y patologías autoinmunes.

Se procede a realizar un hemograma, que no mostraba ninguna alteración y una punción con aguja fina de una de las almohadillas, para la que no fue necesaria la sedación ni la anestesia del paciente. Se extendió el material recogido en un porta y se tiñó con Diff-quick.

La citología mostraba una moderada celularidad con algunos eritrocitos contaminantes y células de núcleo excéntrico redondeado, citoplasma basófilo.



En base a la historia clínica, aspecto macroscópico y citología, se emitió diagnóstico de pododermatitis plasmacítica felina y se recomendó tratamiento con prednisona a la dosis de 4 mg/Kg/día. La respuesta al tratamiento fue buena, obteniéndose remisión en las 2 primeras semanas por lo que se procedió a la disminución progresiva de la medicación hasta lograr su discontinuidad en otra semana. A distancia de un año, no se han producido recidivas ni se han observado efectos secundarios debidos a la medicación.



## BIBLIOGRAFIA

- Scott, D.; Diseases of the skin in The cat: diseases and clinical management Sherding Ed.
- Cowell, R., Tyler, R.; Diagnostic Cytology and Hematology of the dog and cat.
- Dias Pererira P, Faustino AM: Feline plasma cell pododermatitis: a study of 8 cases. Vet Dermatol. 2003 Dec; 14(6): 333-7
- Bettenay SV, Mueller Rs, Dow K, Friend S: Prospective study of the treatment of feline plasmacytic pododermatitis with doxycycline. Vet. Rec. May 2003
- Manning TO; Cutaneous diseases of the paw. Clin Dermatol. 1983 jul-sept; 1(1)131-42

Escrito recibido el 28/11/04, nº de referencia 020526\_REDNET. Enviado por su autor principal, [portomata](#), miembro de la [Comunidad Virtual Veterinaria.org](#). Publicado en [REDNET](#) el 01/02/04.

(Copyright) 1996-2005. [Revista Electrónica de Veterinaria REDNET](#), ISSN 1695-7504 - [Veterinaria.org](#) - [Comunidad Virtual Veterinaria.org](#) - Veterinaria Organización S.L.®

Se autoriza la difusión y reenvío de esta publicación electrónica en su totalidad o parcialmente, siempre que se cite la fuente, enlace con [Veterinaria.org](#) - [www.veterinaria.org](#) y [REDNET](#) [www.veterinaria.org/revistas/redvet](#) y se cumplan los requisitos indicados en [Copyright](#)

Porto Mata, Roberto; Vich, Carlos - **Pododermatitis Plasmacítica Felina, caso clínico** - [Revista Electrónica de Veterinaria REDNET](#), ISSN 1695-7504, Vol. VI, nº 02, Febrero/2005, [Veterinaria.org](#) - [Comunidad Virtual Veterinaria.org](#) - Veterinaria Organización S.L.® España. Mensual. Disponible en <http://www.veterinaria.org/revistas/redvet> y más específicamente en <http://www.veterinaria.org/revistas/redvet/n020205.html>