

La rodilla de Owen

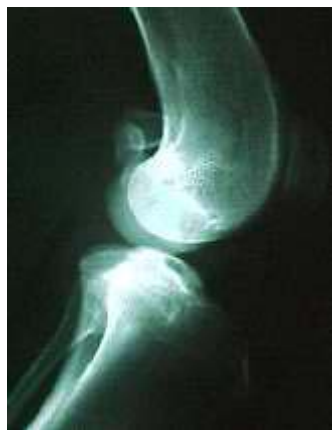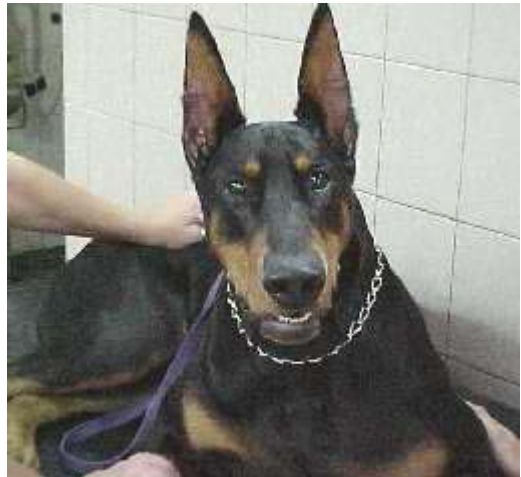Dr. Alejandro Daniel Carranza. M.V.U.B.A. MP: 6957 RP: 1651. Clínica Veterinaria ALFAVET. Buenos Aires. Argentina

Consultar con el autor y ver curriculum: <http://www.veterinaria.org/revistas/redvet/alec>

09.12.2004

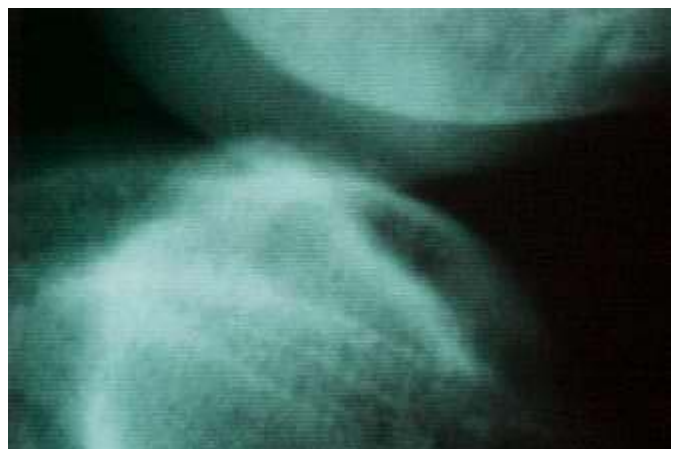Amigos , les presento a Owen.

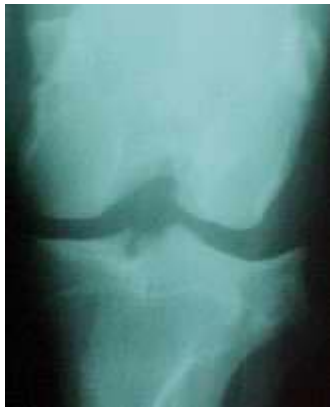Owen es el Dóberman más imponente que yo haya visto hasta ahora y esta foto no lo favorece, creanme que es hermoso y enorme para el añito escaso que tiene. Es paciente del Dr. Roberto Martínez Escalante. La intervención del Dr. ha sido rápida, él recibió el caso ya avanzado hace pocos días y diría que no estuvo más que algunas horas en su consultorio hasta que recomendó la Consulta y los estudios Radiológicos que nos han llevado al diagnóstico que les presento.



La verdad es que Owen destruyó su rodilla en Junio de este año. Tuvo una extraña avulsión del fragmento de inserción tibial del ligamento cruzado anterior (bien raro). Lo cual provocó que ese fragmento libre al final del cruzado suelto soliera interponerse debajo de la tróclea femoral medial y sobre el menisco de ese lado.

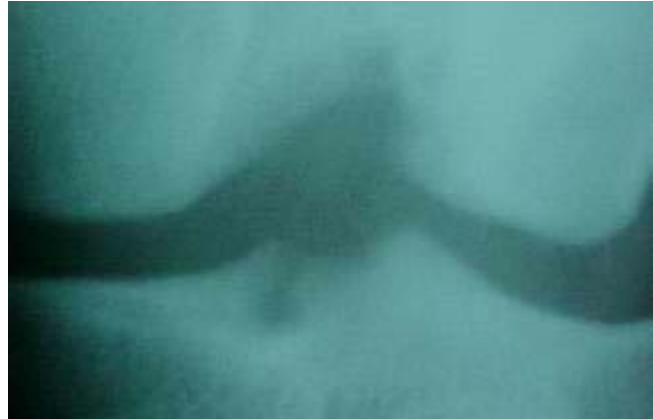En esta ampliación de observa el deterioro de la carilla articular femoral. Y es que Owen usó su rodilla así por el asombroso lapso de 5 meses a partir de esa lesión. La prueba del cajón es positiva al momento de estas radiografías, que se tomaron con el paciente dormido .





En la vista de frente se ve mejor el sitio de avulsión y el daño abrasivo en fémur . Con un gran componente inflamatorio asociado .

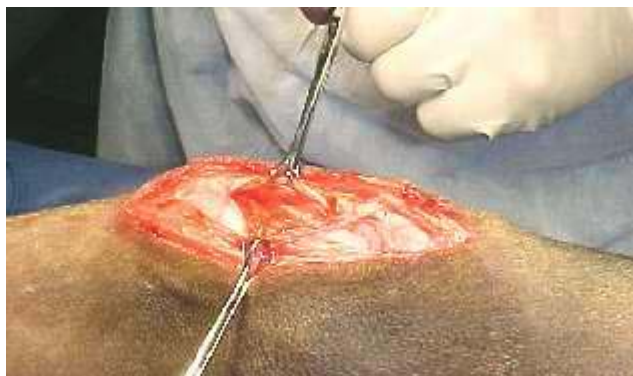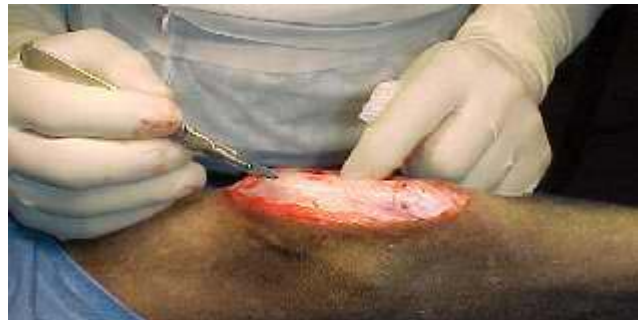Acá les muestro una ampliación de las lesiones .



El paciente actualmente muestra una claudicación de 4ª grado y un leve apoyo en pinzas en el descanso. Muestra mucho dolor a la palpación.

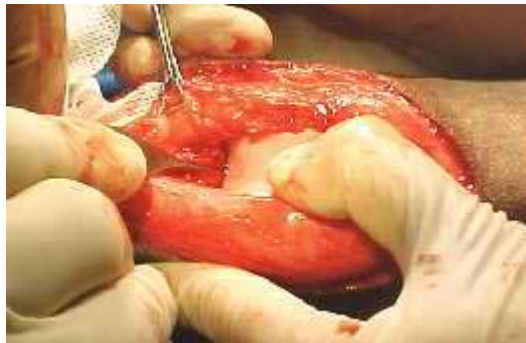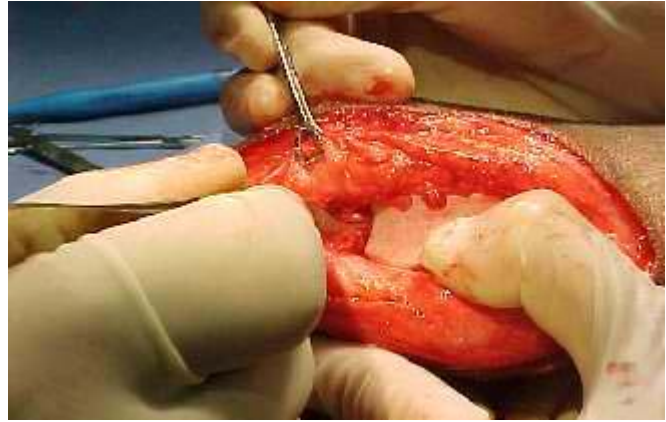
A pesar del nefasto pronóstico, los dueños accedieron a intervenir la rodilla, lo cual ocurrirá hoy.

Incisión de piel , hasta ahí todo joya . . .



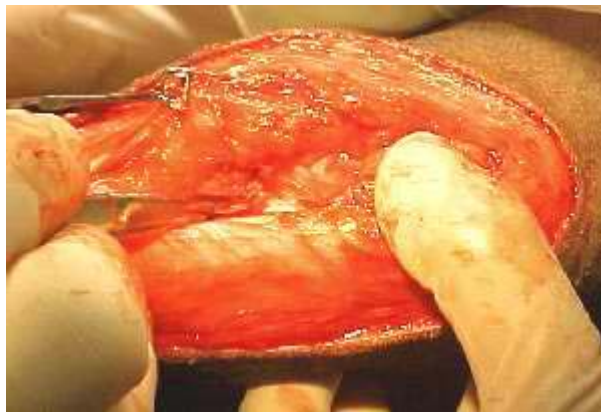
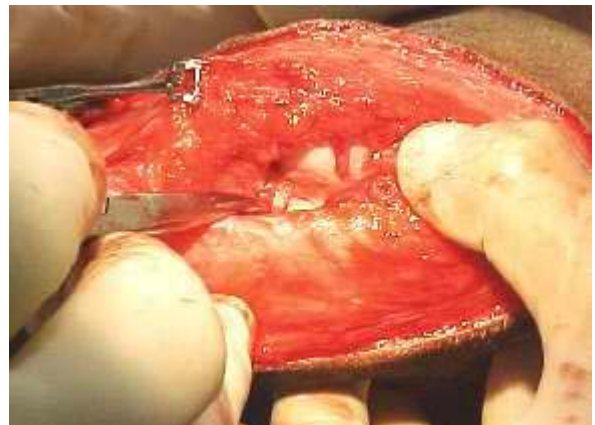Incisión de la cápsula justo debajo y a un lado de la rótula y UPS ! , no sale líquido sinovial . Cortamos un gran panículo graso y sigue sin aparecer el lubricante articular .

Finalmente, la articulación lubricada se restringía bastante a la zona inferior a la rótula, merced a un sobredimensionado panículo graso que a partir del pequeño que suele haber debajo del tendón rotuliano había envuelto e incorporado la avulsión que mencionamos al presentar este caso.



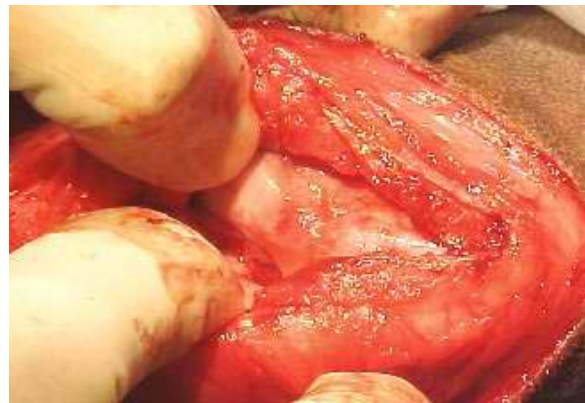En estas imágenes intento mostrar el recorrido del ligamento avulsionado. Verán que estas imágenes debido a la gran inflamación no van a ser tan claras (el rojizo oculta todo), pero así se veía en realidad.

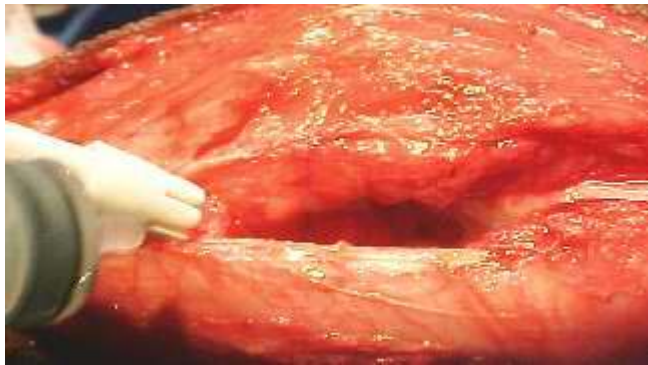Toda la articulación está muy engrosada. La verdad es que no me gustó nada el aspecto interior y he tomado muestras para enviar al laboratorio Duchene ya que por la inspección no puedo descartar a pesar de la temprana edad un tumor .



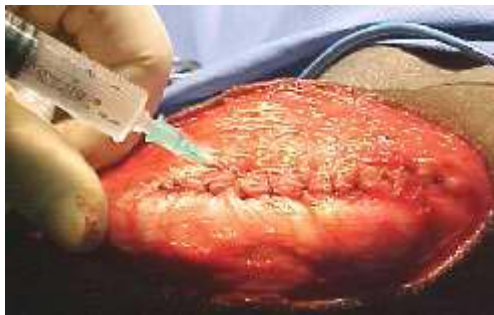Aquí se ve mejor como se interna en el panículo graso.

Y aquí está lo más espectacular de esta articulación. Los cinco meses no fueron en vano y hay una importante depresión en la tróclea femoral medial por abrasión.





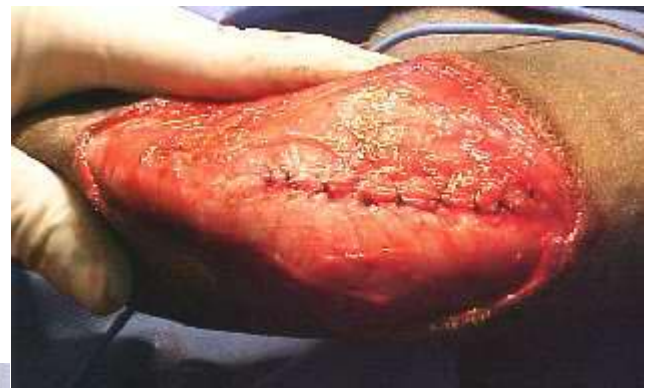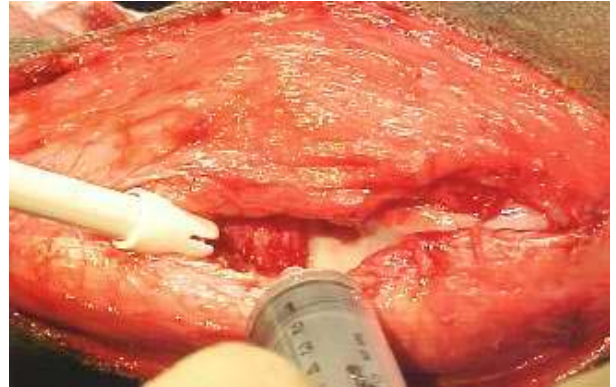hemorragia todavía sobre los meniscos (nada linda la cosa).



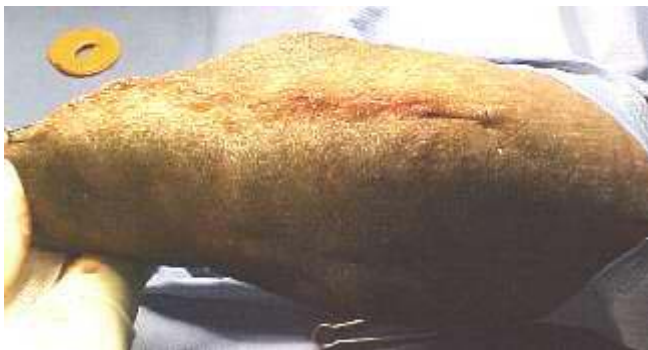Cerramos la cápsula y colocamos Bupivacaína.

Bueno acá se ve poco pero si hacen un

esfuerzo pueden ver el nylon por encima que baja hacia la tibia del refuerzo extracapsular que hicimos biateral).



Sutura de piel y a tomar mate.



Caso clínico nº de referencia 020506_REDRET recibido entre el 09 y el 14/12/04 a través de L_CONS de Veterinaria.org. Enviado por su autor, [alec](#), miembro de la [Comunidad Virtual Veterinaria.org](#)®. Publicado en REDVET® el 01/02/04. (Copyright) 1996-2005. [Revista Electrónica de Veterinaria REDVET®](#), ISSN 1695-7504 - [Veterinaria.org®](#) - [Comunidad Virtual Veterinaria.org®](#) - Veterinaria Organización S.L.® . Se autoriza la difusión y reenvío de esta publicación electrónica en su totalidad o parcialmente, siempre que se cite la fuente, enlace con Veterinaria.org® - www.veterinaria.org y REDVET® www.veterinaria.org/revistas/redvet y se cumplan los requisitos indicados en [Copyright](#)